# Blocs intraventriculaires

C. Chapelon-Abric

*Les troubles de la conduction intraventriculaire sont l'expression d'un ralentissement ou d'une interruption de la propagation de l'influx électrique au-delà de la bifurcation du faisceau de His. La majorité des blocs de branche est liée à une lésion anatomique. Au cours des blocs de branche transitoires, le mécanisme électrophysiologique est souvent difficile à définir.*

© 2005 *Elsevier SAS. Tous droits réservés.*

**Mots clés :** Bloc de branche droit ; Bloc de branche gauche ; Bloc de branche fasciculaire ; Bloc de branche complet ; Bloc de branche incomplet

*Plan*


- **Introduction** 1
- **Épidémiologie** 1
- **Anatomie** 2
  - Trajet du faisceau de His 2
  - Histologie du faisceau de His 2
  - Vascularisation 2
- **Anatomopathologie des blocs intraventriculaires** 2
- **Nomenclature des troubles conductifs intraventriculaires** 2
  - Bloc 2
- **Électrophysiologie** 3
  - Activation normale des ventricules 3
  - Interprétation vectorielle 3
- **Blocs de branche droite** 3
  - Bloc de branche droite complet 3
  - Bloc de branche droite incomplet 5
- **Blocs de branche gauche** 6
  - Bloc de branche gauche complet 6
  - Bloc de branche gauche incomplet 7
  - Blocs fasciculaires 7
  - Bloc centroseptal 9
- **Bloc de branche bilatéral** 9
- **Blocs distaux** 10
  - Bloc intraventriculaire 10
  - Bloc focal ou pariétal 10
  - Bloc péri-infarctus 10
- **Autres variétés de blocs** 10
  - Bloc déguisé 10
  - Blocs de branche variables 10
  - Blocs de branche intermittent 10
  - Bloc de branche ralentisseur 12
  - Bloc de branche alternant 12
- **Pronostic des blocs de branche** 12
  - Bloc de branche et risque de bloc auriculoventriculaire 12
  - Bloc de branche et risque de cardiopathie 13
  - Bloc de branche et infarctus du myocarde 13
  - Bloc de branche et chirurgie coronarienne 13
  - Bloc de branche et reperfusion 13
  - Bloc de branche et mortalité cardiaque 13
  - Bloc de branche et mort subite 13


## Introduction

Les troubles de la conduction intraventriculaire sont l'expression d'un ralentissement ou d'une interruption de la propagation de l'influx électrique au-delà de la bifurcation du tronc commun du faisceau de His. L'activation harmonieuse de la masse ventriculaire, permettant d'assurer une fonction contractile normale, n'est plus assurée.

La compréhension des blocs intraventriculaires (BIV) repose sur une connaissance précise de l'anatomie et des données électrophysiologiques.

## Épidémiologie

Dans la population générale, qu'il soit gauche ou droit, un bloc de branche est observé avec une prévalence de l'ordre de 0,3 %. [1, 2] La prévalence augmente avec l'âge et est de 2/1 000 à 50 ans et de 6/1 000 à 70 ans. L'âge moyen d'apparition d'un BIV est de 60 ans. Le bloc de branche droite (BBD) est un peu plus fréquent que le bloc de branche gauche (BBG). La prévalence du BBG est identique dans les deux sexes, alors qu'il existe une plus forte prévalence du BBD chez l'homme (2 à 3 fois plus fréquent que chez la femme). Elle atteint 4 % chez l'homme à la septième décennie contre 1,6 % chez la femme dans l'enquête de Reykjavik. [3, 4]

L'apparition d'un bloc s'associe dans 70 % des cas à une pathologie cardiovasculaire, notamment une hypertension artérielle (60 % des cas) ou une cardiomégalie. Les cardiopathies ischémiques, l'insuffisance cardiaque, les valvulopathies et le diabète sont rarement cliniquement manifestes lors de l'apparition du bloc. Les cardiopathies ischémiques et hypertensives et les myocardiopathies sont le plus souvent associées à un BBG,

alors que les cardiopathies valvulaires, les malformations congénitales et les formes idiopathiques expriment le plus souvent un BBD.

Quels que soient le bloc et la cardiopathie, le clinicien doit toujours tenter d'apprécier la nature, le mécanisme et le pronostic du trouble conductif.

# ■ Anatomie [5]

Le tronc du faisceau de His descend, à partir du pôle antérieur du nœud auriculoventriculaire, en avant et légèrement vers le bas, le long du bord postérieur du septum membraneux vers la crête du septum musculaire. De section le plus souvent triangulaire, le faisceau de His donne naissance aux deux angles inférieurs, à une branche droite et à une branche gauche.

## Trajet du faisceau de His

### Trajet de la branche droite

La branche droite réalise un mince faisceau arrondi et compact de fibres qui quitte le tronc après la crête musculaire du septum interventriculaire. Son trajet se fait vers l'avant dans la même direction que celle du faisceau de His, puis en s'approchant de l'endocarde septal droit, elle s'incline vers le bas et vers l'avant. Dans sa partie moyenne, elle se dirige toujours vers le bas mais s'incline très légèrement vers l'arrière. En fonction de ses rapports, trois portions sont distinguées avec de haut en bas : une portion sous-endocardique, une seconde portion appelée mimétique, car elle ressemble à un faisceau musculaire quand elle pénètre un peu dans le myocarde septal commun, et enfin, une troisième portion qui redevient sous-endocardique, pour s'engager dans la bandelette ansiforme et se terminer au contact du myocarde commun, près du pilier antérieur de la tricuspide.

### Trajet de la branche gauche

La branche gauche forme rarement un faisceau compact de fibres. De ce fait, les filets de la branche gauche quittent le faisceau de His les uns après les autres, sur une grande longueur correspondant à près de la moitié de la longueur du faisceau. Il s'agit d'un ruban très large, d'arrière en avant, mais très mince transversalement. Dans le plan frontal, son épaisseur ne dépasse pas trois à quatre fibres. Vers le bas, les fibres se dispersent en éventail sous l'endocarde septal gauche. Deux divisions antéro-supérieure et postéro-inférieure de la branche gauche sont alors individualisées. [6] Les fibres les plus antérieures rejoignent le pilier antérieur de la mitrale, tandis que les fibres les plus postérieures se dirigent vers le pilier postérieur. À ces fibres s'associent constamment des fibres spécifiques au niveau de la partie moyenne du septum. Néanmoins, il n'existe pas de limite nette entre ces trois groupes de fibres et les connexions latérales entre elles sont nombreuses.

## Histologie du faisceau de His

Le tronc du faisceau de His et ses branches sont essentiellement composés de cellules de Purkinje, associées à des cellules ayant l'aspect anatomique de cellules myocardiques contractiles. Les cellules de Purkinje sont plus larges et plus courtes que les cellules contractiles. En microscopie optique, elles sont d'une couleur très pâle, liée à la faible quantité de myofibrilles et de myofilaments. Trois caractéristiques anatomiques expliquent leur vitesse élevée de conduction : elles sont larges et courtes ; leur sarcolemme présente peu d'indentations, de festons et de perforations ; enfin, elles se joignent à leur extrémité par l'intermédiaire de disques intercalaires bien développés. La présence de mitochondries dans les cellules de Purkinje, identiques à celles des cellules P, est possible. La signification fonctionnelle de ces cellules serait relative à l'activité *pacemaker* latente. Les cellules de Purkinje sont alors orientées en bandes longitudinales, séparées par du collagène. Des jonctions intercellulaires entre ces bandes sont situées aux extrémités et le long des bords des cellules de chaque bande. La combinaison du cloisonnement par les faisceaux longitudinaux de collagène et l'existence de jonctions spéciales entre les cellules de chaque bande peut favoriser, dans cette région, une dissociation longitudinale de la conduction.

## Vascularisation

Différentes artères coronaires assurent la vascularisation du tissu de conduction. Le nœud auriculoventriculaire, la partie proximale de la branche droite, la branche gauche et sa division antérosupérieure dépendent de l'artère interventriculaire antérieure et de l'artère du nœud auriculoventriculaire. Le faisceau postéro-inférieur est vascularisé par l'artère du nœud auriculoventriculaire, certaines branches de l'artère interventriculaire postérieure et directement par l'artère circonflexe.

# ■ Anatomopathologie des blocs intraventriculaires

De nombreux travaux [6, 7] ont permis de comprendre les lésions histologiques observées au cours des BIV.

Il s'agit le plus souvent de lésions non spécifiques, comme celles observées au cours des infarctus septaux, de malformations congénitales avec agénésie de la branche droite, lors d'événements plus aigus comme les myocardites, ou lors des affections chroniques comme la maladie de Chagas (myocardite chronique microfocale, disséminée et nécrosante affectant le myocarde et puis le tissu de conduction).

Plus rarement, il peut s'agir de lésions spécifiques, notamment au cours des lésions sclérodégénératives du tissu de conduction, alors que le myocarde est normal, ou lors de sclérose de la partie gauche du squelette cardiaque, avec calcification et fibrose progressive de l'anneau mitral, du corps fibreux central, du septum membraneux, de la base de l'aorte et du sommet du septum musculaire. [8] Ces altérations pourraient être d'origine mécanique par microtraumatismes répétés liés aux mouvements cardiaques chez les hypertendus, aux porteurs de lésions de la valve aortique, ou simplement liées à l'âge.

# ■ Nomenclature des troubles conductifs intraventriculaires

Depuis 1985, l'Organisation mondiale de la santé (OMS) et la Société et Fédération Internationale de Cardiologie (IFSC) [9] ont établi des définitions et des concepts relatifs aux troubles de conduction intraventriculaires.

## Bloc

Un bloc est une interruption ou retard de propagation de l'influx dans une région du cœur. Il peut être antérograde, rétrograde ou bidirectionnel.

### Blocs de branche

Le bloc de branche définit une interruption ou un retard de conduction dans une branche du faisceau de His. Il peut être complet, incomplet, permanent ou intermittent. Le diagnostic de bloc de branche ne peut être porté qu'en présence d'un rythme supraventriculaire et en l'absence de préexcitation.

#### Bloc de branche complet

L'aspect de bloc de branche complet traduit l'absence de conduction dans une branche du faisceau de His ou un retard de conduction d'une importance telle que l'activation ventriculaire est réalisée de façon prédominante ou exclusive par l'intermédiaire de la branche controlatérale. En fait, il est impossible de savoir si l'interruption de la conduction est complète ou non. Les termes de bloc de branche complet et incomplet sont utilisés par référence à des critères électrocardiographiques et à des considérations électrophysiologiques. En

revanche, ces termes ne préjugent pas de son origine, soit lésionnelle anatomique interruptive, soit électrique, en particulier lorsqu'il est intermittent.

La durée du QRS supérieure ou égale à 0,12 seconde chez l'adulte traduit un bloc de branche complet. Chez l'adulte, cet allongement du QRS est particulièrement marqué lors de myocardiopathies, de cause iatrogène ou en présence de troubles électrolytiques. Chez l'enfant, l'élargissement de QRS est moins marqué.

#### Bloc de branche incomplet

L'aspect de bloc de branche incomplet traduit un retard d'activation d'un ventricule lié à un retard de conduction dans la branche homolatérale, ce ventricule étant alors partiellement activé par la branche controlatérale.

### Bloc fasciculaire

Le bloc fasciculaire traduit des troubles de la conduction intraventriculaire portant sur les subdivisions de la branche gauche et à l'origine de modifications du ventriculogramme. Les aspects de bloc fasciculaire antérieur gauche (plus connu sous le terme d'hémibloc antérieur gauche) et postérieur gauche (plus connu sous le terme d'hémibloc postérieur gauche) sont reconnus et non contestés, alors que le concept de bloc fasciculaire moyen ou centroseptal reste controversé.

### Bloc intraventriculaire non spécifique

Dans certains cas, l'aspect électrocardiographique enregistré ne correspond à aucun bloc défini et identifié. Il est alors légitime de parler de troubles conductifs intraventriculaires non spécifiques.

## ■ Électrophysiologie

### Activation normale des ventricules

En plus des données anatomiques, il est indispensable de connaître le déroulement du processus d'excitation électrique d'un cœur normal. [10-12] C'est à partir des travaux de Rosenbaum que le concept de système de conduction intraventriculaire trifasciculaire a été adopté, constitué de trois faisceaux : la branche droite du faisceau de His et les deux subdivisions antérosupérieure et postéro-inférieure de la branche gauche. Ce concept exclut le faisceau moyen à destinée septale et les nombreuses interconnexions entre les fibres de la branche gauche. [13]

L'activation endocardique débute par l'excitation des faisceaux de la branche gauche et ce, de façon très précoce (entre 0 et 5 ms après le début du potentiel ventriculaire endocavitaire). L'activation endocardique ventriculaire droite commence 10 ms après le début du potentiel endoventriculaire gauche, au niveau du muscle papillaire antérieur.

La propagation de l'excitation affecte ensuite le septum, de la gauche vers la droite, mais aussi de l'apex vers la base, de telle sorte que les couches internes des deux ventricules sont excitées très tôt après la dépolarisation septale du fait de la propagation rapide de l'excitation par l'intermédiaire du réseau de Purkinje. La dépolarisation se poursuit ensuite de façon centrifuge de l'endocarde vers l'épicarde mais aussi tangentiellement. L'émergence épicardique la plus précoce survient au niveau de la région prétrabéculaire du ventricule droit, d'où elle s'étend de façon radiale vers l'apex et la base, jusqu'au sillon auriculoventriculaire et au cône pulmonaire. La dernière région excitée est ainsi la région paraseptale postérobasale ou une portion latérale du ventricule gauche.

### Interprétation vectorielle (Fig. 1)

Schématiquement, l'activation ventriculaire normale peut être représentée par trois vecteurs successifs, traduisant l'orientation des forces électriques aux trois temps principaux de l'activation : un vecteur initial traduisant l'activation du septum, toujours orienté vers l'avant et généralement à droite et en haut ; un vecteur principal correspondant à l'activation des parois ventriculaires, où la masse ventriculaire gauche prédomine sur le ventricule droit, orientée à gauche, en bas et en arrière ; un vecteur terminal dirigé vers l'arrière, légèrement vers la droite ou vers la gauche, vers le haut ou vers le bas. Les déflexions enregistrées dans chacune des dérivations reflètent simplement la projection des vecteurs cardiaques sur l'axe de cette dérivation.

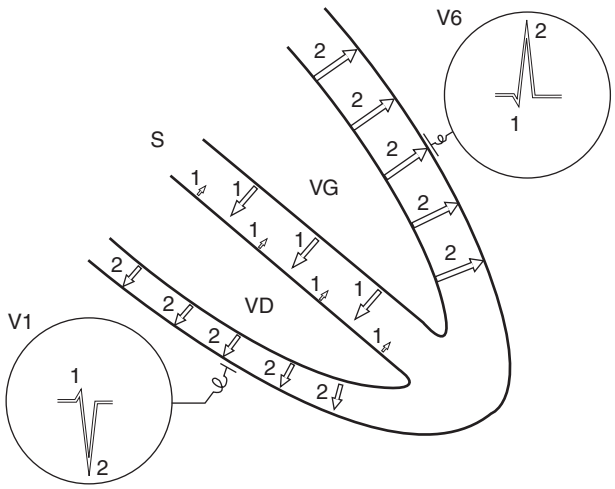


**Figure 1.** Activation normale des ventricules. Les flèches 1 correspondent au début de l'activation septale, les vecteurs septaux gauches prédominent sur les vecteurs droits entraînant un vecteur résultant orienté en avant et à droite. Cela provoque une onde initiale positive r en VI et initiale négative q en V6. Les flèches 2 correspondent à la diffusion de l'activation des parois libres des deux ventricules à partir de l'endocarde ; les vecteurs gauches prédominent sur les vecteurs droits entraînant un vecteur résultant orienté en haut et à gauche. Ceci provoque une onde négative S en V1 et positive R en V6.

## ■ Blocs de branche droite [14, 15]

### Bloc de branche droite complet

#### Substratum anatomique

Les BBD sont en rapport avec des lésions destructrices importantes, le plus souvent au niveau de la partie moyenne dite « mimétique » de la branche. L'interruption est le plus souvent totale.

#### Activation ventriculaire (Fig. 2)

Le retard ou l'interruption de la propagation de l'influx dans la branche droite du faisceau de His entraîne un retard d'activation du ventricule droit, alors que le ventricule gauche est activé normalement. L'activation septale se déroule également normalement, de la gauche vers la droite. L'activation du ventricule droit est réalisée par une propagation lente de l'influx, de proche en proche, au sein du myocarde ventriculaire commun, ce qui entraîne une prolongation de la durée de QRS liée à l'élargissement et au ralentissement de la partie terminale du ventriculogramme, alors que la partie initiale reste inchangée. Cette partie terminale de QRS reflète les forces d'activation du ventricule droit qui, n'étant plus contre-balancées par les forces du ventricule gauche dont l'activation est terminée, sont à l'origine de vecteurs lents, dirigés à droite et en avant.

On peut donc schématiser l'activation ventriculaire de la façon suivante :

- un premier vecteur septal normal, dirigé en avant et à droite ;
- un deuxième vecteur normal lié à la dépolarisation de la région paraseptale gauche et de la paroi libre du ventricule gauche, dirigé vers la gauche et vers le bas ;
- un troisième vecteur, typique du BBD, lié à la dépolarisation retardée du bord droit du septum et de la paroi libre du

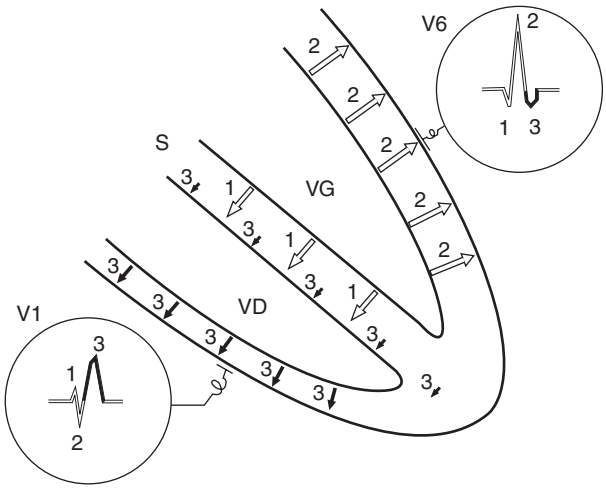


**Figure 2.** Activation des ventricules au cours du bloc de branche droite. L'activation septale puis celle de la paroi libre du ventricule gauche (VG) se font normalement comme le montrent les flèches 1 et 2. L'aspect initial de QRS est donc normal avec onde rS en VI et onde qR en V6. L'activation de proche en proche du ventricule droit (VD) se fait à partir de celle du VG et est orientée en avant et à droite (flèches 3). Ceci provoque des modifications de QRS avec une onde R' large en V1 et une onde S large en V6.

ventricule gauche, orienté vers la droite et vers l'avant, provoquant un aspect rSR', rsR' ou rR' avec une onde R' tardive et large ;

- ces anomalies du QRS s'accompagnent de troubles de la repolarisation, le vecteur de celle-ci étant orienté de gauche à droite. Les vecteurs ST et T sont dirigés vers la gauche, en opposition avec la partie terminale de QRS entraînant en V1, V3R, V2 et parfois V3, un décalage inférieur du point J et du segment ST. L'onde T est négative et asymétrique. L'espace QT est allongé.

## Critères diagnostiques

### *Points importants*

- Rythme supraventriculaire avec un espace PR supérieur ou égal à 0,12 seconde.
- Élargissement de QRS supérieur ou égal à 0,12 seconde.
- En V3R, V1, V2, aspect rsr', rsR' ou rSR'. R' est habituellement supérieur à R. Rarement, aspect R exclusif, élargi et crocheté.
- Retard très important de la déflexion intrasécoïde (DI) supérieur à 0,08 seconde en V1, normal en V5 et V6.
- Modifications de ST : onde T inversée et biphasique en V1 et V2, avec dépression de ST. L'espace QT est allongé, associé à un décalage inférieur du point J.
- Accessoirement : en V5, V6, onde S large, de durée supérieure à R ou supérieure à 40 ms chez l'adulte.

## Variétés de blocs de branche droite en fonction de l'axe de QRS

En fonction de l'orientation respective dans le plan frontal des deux premières moitiés de QRS, des aspects particuliers du QRS vont apparaître en plan frontal. Ces aspects permettent de distinguer un BBD habituel, le BBD avec déviation axiale droite de QRS et le BBD avec déviation axiale gauche.

### BBD habituel du type Wilson (Fig. 3)

Au cours de ce bloc, l'axe moyen de QRS est normal ou dévié à droite.

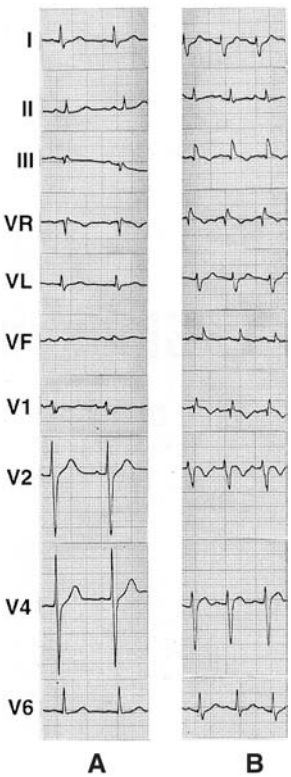


**Figure 3.** Aspect de bloc de branche droite incomplet (A) puis complet (B) au cours d'une embolie pulmonaire massive ; en B, aspect compatible avec un bloc fasciculaire postérieur gauche associé : déviation axiale de QRS dans le plan frontal à -120°, onde Q en aVF avec retard d'apparition du sommet de R.

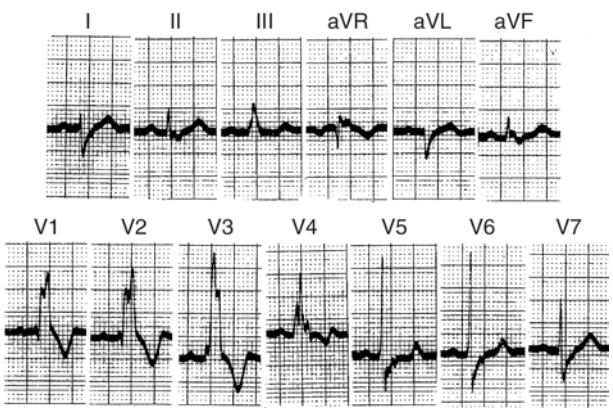


**Figure 4.** Aspect de bloc de branche droite (rsR's'R'' en V1, V2, V3) complet (durée du QRS supérieure à 0,14 s et DI supérieure à 0,08 s en V1). Il existe une hypertrophie ventriculaire droite associée.

La morphologie et l'orientation des vecteurs de la première moitié de QRS sont normales ; en revanche, les vecteurs de la deuxième moitié ont une morphologie très élargie et déviée à droite. Ceci provoque en D1 et aVL une grande onde R, étroite, précédée ou non par une petite onde q et une onde S large empâtée, mais peu profonde, avec onde T positive.

En D3, il existe une onde R ou R' large et souvent une onde T négative.

### BBD avec déviation axiale droite de QRS ou BBD du type rare (Fig. 4)

Les vecteurs de la première moitié du QRS et ceux de la deuxième moitié ont une orientation à droite (+60° à +120°) entraînant un axe moyen dévié à droite.

En D1, il existe une petite onde r et une grande onde S large et profonde.

Cet aspect électrocardiographique s'observe en présence d'un cœur vertical, d'un emphysème pulmonaire, d'une hypertrophie ventriculaire droite ou de l'association BBD et hémibloc postérieur gauche (aspect qR en D2, D3).

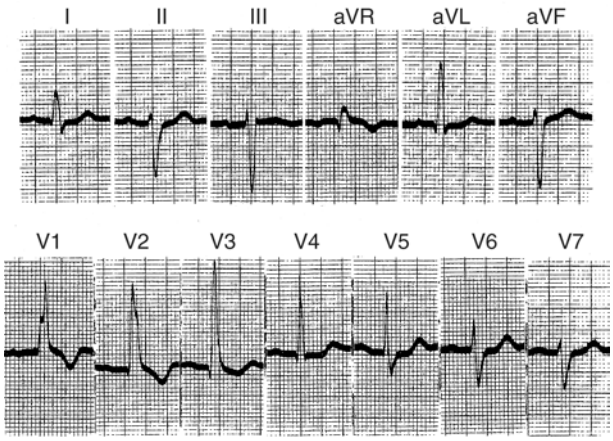


**Figure 5.** Bloc de branche droite et hémibloc antérieur gauche car il existe une déviation axiale gauche, un aspect qR en D1 et rS en D2, D3, une onde q de V2 à V4 (sans nécrose) et des ondes S amples en V6, V7.

**Tableau 1.**
Causes des blocs de branche droite complets.

| |
|---|
| **Sujet sain ; rare avant 50 ans : dégénérescence spécifique** |
| **Cardiopathies à retentissement ventriculaire droit** |
| Rétrécissement mitral |
| Cœur pulmonaire chronique |
| Cœur pulmonaire aigu (BBD transitoire) |
| Cardiopathies congénitales : CIA, canal atrioventriculaire, maladie d'Ebstein |
| **Cardiopathies à retentissement ventriculaire gauche** |
| Rétrécissement aortique |
| Cardiopathies ischémiques |
| **Chirurgie cardiaque des cardiopathies congénitales** |

CIA : communication interauriculaire ; BBD : bloc de branche droite.

### BBD avec déviation axiale gauche de QRS ou BBD atypique ou bloc déguisé (Fig. 5)

L'axe moyen de QRS est dévié à gauche entre –60° et –90° du fait d'une orientation nettement à gauche du premier vecteur.

Il existe un aspect qRs en D1, avec R ample et large, q et s petites, voire absentes.

En D2, D3, les ondes S sont larges et profondes, simulant en standard un BBG. La lecture du complexe QRS en précordiales permet de rectifier l'erreur. Cet aspect s'observe lorsque le BBD s'associe à un hémibloc antérieur gauche.

## Étiologie des blocs de branche droite complets

Les causes sont multiples (Tableau 1). En l'absence de cardiopathie, il est rare chez le sujet sain de moins de 50 ans puis devient par la suite plus fréquent, par dégénérescence du tissu de conduction. Le BBD ne doit pas être confondu avec le syndrome de Brugada qui associe BBD, une onde J avec un segment ST qui ne rejoint pas la ligne isoélectrique avec englobement d'une onde T négative.

## Bloc de branche droite et cardiopathies

### BBD et hypertrophie ventriculaire droite [14]

Le vectocardiogramme montre une augmentation des forces terminales lentes et irrégulières, orientées en avant et à droite, caractéristiques du BBD et qui proviennent du ventricule droit. Les critères de cette association sont cependant peu fiables : amplitude de R' en V1 supérieure à 0,15 mV, déplacement vers la gauche de la zone transitionnelle avec aspect rSR' persistant jusqu'en V5-V6, onde S profonde avec R/S supérieur à 1 en V5-V6. L'aspect dit de BBD incomplet correspond souvent en réalité à une hypertrophie ventriculaire droite. Il existe alors une onde R' augmentée en V1-V2 en cas de véritable association des deux pathologies. Le vectocardiogramme est plus discriminant et montre un aspect tortueux et ralenti de la partie toute terminale de la boucle QRS dans le BBD incomplet alors que l'hypertrophie ventriculaire droite entraîne une augmentation des forces droites, c'est-à-dire de la surface de la boucle développée dans les quadrants droits.

### BBD et hypertrophie ventriculaire gauche [16]

L'hypervoltage est réduit du fait du BBD. La déviation axiale gauche de l'hypertrophie ventriculaire gauche doit être différenciée de celle due à un bloc fasciculaire antérieur associé au BBD. La présence d'anomalies de la repolarisation en précordiales gauches peut orienter vers l'existence d'une hypertrophie ventriculaire gauche.

### BBD et infarctus du myocarde

Le diagnostic est en règle aisé car la présence d'un BBD ne modifie pas les vecteurs initiaux de QRS. L'onde Q de nécrose se surajoute à l'aspect de BBD comme à un QRS normal. En revanche, la nécrose postérieure est difficile à diagnostiquer car nécrose et BBD peuvent entraîner un déplacement antérieur des forces moyennes de QRS.

# Bloc de branche droite incomplet (Fig. 3)

## Substratum anatomique

Au cours du bloc incomplet droit, les lésions sont interruptives et partielles, avec une branche droite le plus souvent normale. Ainsi, le bloc incomplet droit, du fait de la disposition des myocytes en un faisceau bien individualisé, ne correspond pas à une altération partielle, mais à d'autres remaniements comme une hypertrophie ventriculaire droite. Le BBD incomplet peut être lié à de multiples causes :

- retard de conduction au niveau de la branche droite ;
- retard au niveau de la paroi libre du ventricule droit, par exemple lors d'une hypertrophie de la crête supraventriculaire ou dans le réseau de Purkinje ;
- variation de l'épaisseur et de la distribution de la masse ventriculaire droite ;
- hypertrophie du ventricule droit due, soit à une cardiopathie congénitale (communication interauriculaire), soit à une cardiopathie acquise (rétrécissement mitral) ou à un cœur pulmonaire chronique. On peut aussi observer cet aspect chez des patients porteurs de bloc fasciculaire antérieur, d'un infarctus postérobasal, d'un dos plat et d'un pectus excavatum ou tout simplement comme une variante de la normale.

## Critères diagnostiques

### “ *Points importants*

- Rythme supraventriculaire avec un PR supérieur ou égal à 0,12 seconde.
- Élargissement modéré de QRS de 0,08 à 0,11 seconde.
- Morphologie de QRS en V1 marquée par une DI de 0,04 à 0,07 seconde, une double positivité réalisant un aspect rSr' ou rsr' ou M avec une onde r' plus grande que l'onde r initiale.
- Sous-décalage de J et du segment RS-T et une onde T négative et asymétrique.
- Accessoirement : en précordiales gauches et en D1, aVL, une onde S un peu large et empâtée et une onde R tardive en aVR.

## Variétés de blocs de branche droite incomplet

Le bloc incomplet droit mineur se caractérise, en V1, par une onde r' du complexe dont l'amplitude est inférieure ou égale à r (complexe rSr') (Fig. 6).

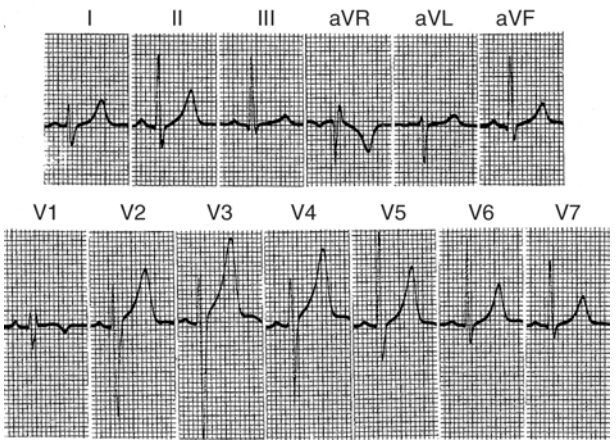


**Figure 6.** Bloc incomplet droit mineur : critères de bloc incomplet droit avec axe de QRS +100°, aspect S1Q3, morphologie comparable de QRS en D3, aVf et V6, V7.

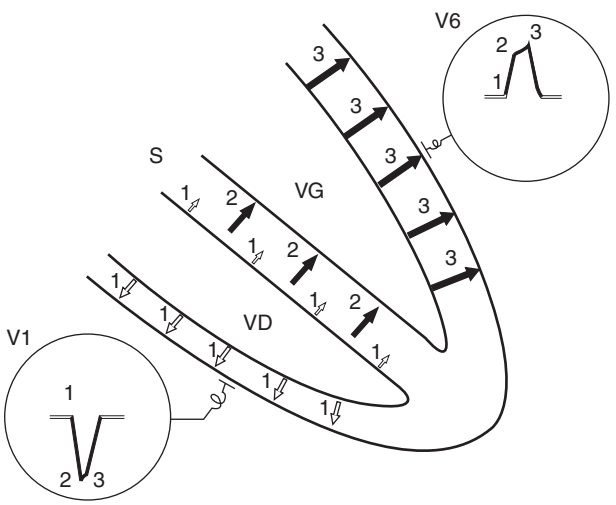


**Figure 7.** Activation ventriculaire lors d'un bloc de branche gauche. L'activation du ventricule droit se fait normalement (flèches 1), les vecteurs 2 et 3 correspondent à l'activation inversée de la partie gauche du septum, puis de la paroi du ventricule gauche. Ceci entraîne une onde S négative et large en V1 et positive et large en V6.

Dans le BBD incomplet de l'hypertrophie ventriculaire, l'onde R' de rSR' est plus grande que r et mesure plus de 5 mm.

### Étiologie des blocs incomplets droits

Le bloc incomplet droit mineur peut s'observer chez le sujet jeune normal.

Le BBD incomplet à type d'hypertrophie ventriculaire droite s'observe au cours du rétrécissement mitral, du cœur pulmonaire chronique, de l'embolie pulmonaire et de certaines cardiopathies congénitales, en particulier la communication interauriculaire et le canal atrioventriculaire. Il est plus rarement observé au cours des cardiopathies ischémiques.

## ■ Blocs de branche gauche (Fig. 7)

## Bloc de branche gauche complet

### Substratum anatomique

Au cours du BBG, on observe des lésions destructrices totales ou quasi totales des filets de la branche gauche, siégeant le plus souvent à l'origine de la branche, dès son émergence du tronc commun du faisceau de His. Au cours du bloc incomplet gauche, les altérations des filets de la branche sont partielles, plus ou moins importantes et de même type.

### Activation ventriculaire (Fig. 7)

En raison de l'interruption de la conduction dans la branche gauche, l'activation du ventricule gauche est retardée et commence après celle du ventricule droit. Cette activation ne peut se faire que par la branche droite qui dépolarise la région septale droite basse, près de la base du muscle papillaire antérieur et la paroi libre du ventricule droit. Puis l'activation progresse lentement de droite à gauche pour gagner la paroi libre du ventricule droit. Elle se propage à la surface endocardique du ventricule droit, et vers le haut sur le septum. Les forces résultantes initiales sont ainsi dirigées vers la gauche et le plus souvent en avant et en bas. La progression de l'influx se poursuit à travers le septum, de droite à gauche, de façon transmyocardique, de proche en proche et non par le système de Purkinje. L'influx est donc inversé. Les forces électriques sont orientées à gauche, en arrière et en bas. L'orientation à gauche des forces persiste lors de l'activation de la paroi ventriculaire gauche. Le processus de propagation de l'influx au sein de la masse ventriculaire gauche reste un objet de controverse. Pour certains, il se ferait de proche en proche de façon tangentielle plutôt que dans le sens endocarde - épicarde. Il est en fait probable, comme l'ont montré les études de cartographie endocavitaire, que ce processus se déroule de façon hétérogène.

Le BBG se caractérise par une modification de la totalité des vecteurs de dépolarisation ventriculaire. L'activation ventriculaire droite normalement masquée par celle du ventricule gauche est anormalement visible puisque la dépolarisation ventriculaire gauche est retardée. L'orientation de droite à gauche de l'activation septale explique l'absence d'onde Q « septale » en dérivation D1 ; l'onde R élargie et souvent crochetée rend compte de la propagation lente de l'activation dans le ventricule gauche de même que la durée prolongée du complexe QRS.

L'activation peut ainsi être schématisée de la façon suivante :

- un premier vecteur lié à la dépolarisation de la partie droite du septum et de la région paraseptale du ventricule droit, orienté vers l'avant et le bas ;
- un deuxième vecteur lié à l'activation septale et paraseptale gauche, orienté à gauche et en arrière ;
- la partie terminale de l'activation de la région latérale et supérieure de la paroi libre du ventricule gauche est orientée à peu près de la même façon.

### Critères diagnostiques

**“ *Points importants***

- Rythme supraventriculaire avec espace PR supérieur ou égal à 0,12 seconde.
- Durée de QRS supérieure ou égale à 0,12 seconde.
- En dérivations D1 et aVL et V5, V6, présence d'une onde R élargie et crochetée ou empâtée, aspect RR'.
- Dans ces mêmes dérivations, à l'exception parfois de aVL, absence d'onde Q initiale.
- Temps d'apparition du sommet de R prolongé au-delà de 0,06 seconde en V5 et V6, avec décalage inférieur du point J.
- Modifications de ST-T habituellement lors de BBG complet, sous forme d'un sous-décalage du segment ST associé à une inversion de l'onde T en dérivation D1 et aVL ainsi qu'en V5, V6. L'opposition entre l'axe de QRS et l'axe de T est toutefois absente dans certains BBG non compliqués, dits « homophasiques ».
- Accessoirement : en précordiales droites V1 et V2, des ondes r fines et de faible amplitude sont le plus souvent présentes, suivies d'une onde S large et profonde avec aspect rS, qrS ou QS. Parfois, on note au contraire un aspect QS en V1 et V2, rarement jusqu'à V3.

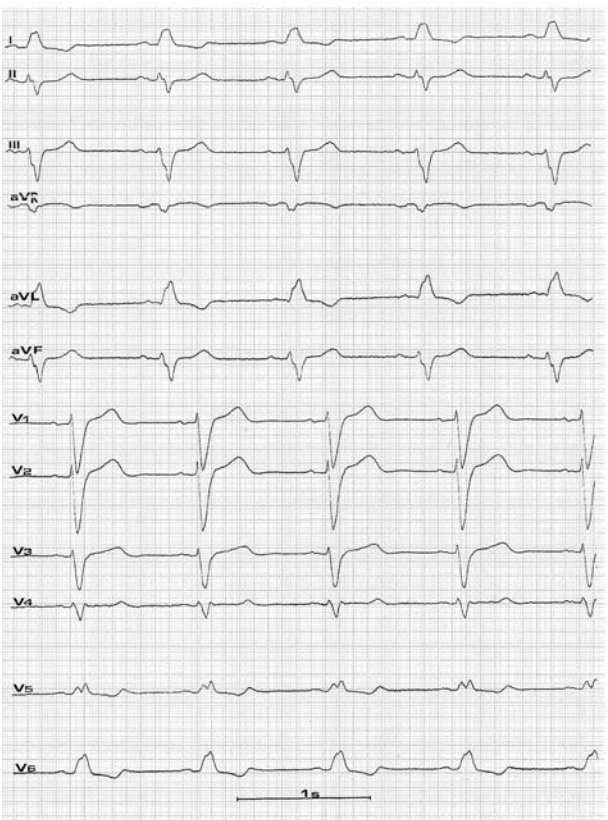


**Figure 8.** Bloc de branche gauche complet avec déviation axiale gauche de QRS dans le plan frontal au-delà de -30°.

## Variétés de blocs de branche gauche en fonction de l'axe de QRS

### BBG habituel

Les vecteurs d'activation septale et ventriculaire orientés à gauche et en arrière provoquent une déviation axiale gauche entre –30° et +30°. Il existe une onde R positive exclusive en D1 et aVL.

### BBG avec forte déviation axiale gauche de QRS (Fig. 8) [17]

Au-delà de –30° (–30° à –90°), il existe une onde S large en D1, aVL, et V5-V6.

Ces anomalies s'observent quand coexistent un BBG et une hypertrophie ventriculaire gauche ou une prédominance des lésions sur les filets de la branche antérieure.

### BBG avec déviation axiale droite

Il existe une grande onde R crochetée en D3 et aVF et une onde S en D1 et aVL, aspect rS ou rSr' avec un aspect faussement de BBD.

Cet aspect se rencontre au cours des cœurs verticaux, de l'association à une hypertrophie ventriculaire droite ou à une prédominance des lésions sur les filets de la branche postérieure.

## Étiologie des blocs de branche gauche

Le BBG est exceptionnel chez les sujets sains et au cours des cardiopathies congénitales. Il est en principe toujours le témoin d'une cardiomyopathie ventriculaire gauche, soit aiguë comme au cours de l'infarctus du myocarde, soit chronique. Ainsi, il peut s'observer au cours des cardiopathies secondaires à un rétrécissement aortique, une hypertension artérielle, une cardiopathie ischémique, une cardiomyopathie non obstructive.

## Blocs de branche gauche et cardiopathies

### BBG et hypertrophie ventriculaire gauche [18]

La prévalence de l'hypertrophie ventriculaire gauche chez les patients porteurs de BBG est élevée, de 70 à 100 %. Cependant, le diagnostic électrocardiographique en est difficile, notamment parce que les critères d'amplitude de QRS appartiennent aux deux entités. Le critère le plus fiable paraît être la durée de QRS supérieure à 160 ms et des critères de surface (durée × amplitude). L'aspect de BBG incomplet peut être l'expression d'une hypertrophie ventriculaire gauche, souvent dans une forme sévère.

### BBG et hypertrophie ventriculaire droite [19]

Il s'agit d'une association très rare et de diagnostic très difficile. L'association d'un BBG et d'une déviation axiale droite a été proposée comme critère de cardiomyopathie dilatée.

### BBG et infarctus du myocarde

L'inversion des vecteurs septaux caractéristique du BBG modifie profondément les conditions d'apparition de l'onde Q de nécrose. Les troubles de la repolarisation sont souvent difficiles à apprécier et peu spécifiques. Si certaines modifications évoquent une ischémie, elles ne permettent pas d'affirmer la nécrose [20-22] et surtout de la localiser avec précision, la sensibilité des critères étant de 80 % et la spécificité seulement de 40 %.

Un sus-décalage de ST avec onde T négative en précordiales droites ou en dérivations inférieures et un sus-décalage de ST en précordiales gauches suggèrent une ischémie dans le territoire considéré. D'autres signes doivent être recherchés :

- lors des nécroses antéroseptales : aspect QS en V1 et V2 (signe peu spécifique) et/ou crochetage de la branche ascendante de l'onde S en V3 ou V4 atteignant 0,05 seconde. La présence d'ondes Q à caractère pathologique en dérivations inférieures, associée ou non à des modifications de ST-T est de valeur controversée ;
- lors des nécroses septales : ondes Q larges et profondes en dérivations D1, aVL, V5 et V6 surtout s'il existe une onde S en V5 et V6.

Le vectocardiogramme propose des critères particuliers élaborés à partir d'études autopsiques ou angiographiques :

- déplacement à droite et rotation horaire autour du point O des vecteurs initiaux de QRS dans le plan horizontal (nécrose septale) ;
- orientation postérieure du vecteur initial de 10 ms (nécrose antéroapicale) ;
- orientation antérieure droite de la branche efférente, en rotation antihoraire dans le plan horizontal (nécrose latérale) ;
- déplacement de la branche afférente à droite avec rotation complètement antihoraire de la boucle QRS sur le plan horizontal (nécrose antérolatérale) ;
- augmentation d'amplitude des forces initiales antérieures avec orientation antérieure du vecteur de 20 ms (nécrose postérieure).

# Bloc de branche gauche incomplet (Fig. 9)

## Substratum anatomique

Le BBG incomplet est lié à une interruption partielle de la conduction dans la branche gauche dans sa partie proximale. Il évolue presque toujours vers un BBG complet.

### Critères diagnostiques

En fonction de l'importance de la destruction, des BBG incomplet de faible ou haut degré seront possibles réalisant au minimum une simple disparition de l'onde q en V6 jusqu'à un aspect superposable à celui d'un BBG complet, mais avec une durée de QRS et de la DI normale.

# Blocs fasciculaires

## Substratum anatomique

Les lésions rencontrées dans les blocs fasciculaires ne correspondent pas toujours étroitement à la topographie suggérée par l'aspect électrocardiographique, en raison des dispositions anatomiques très variables des divisions de la branche gauche,

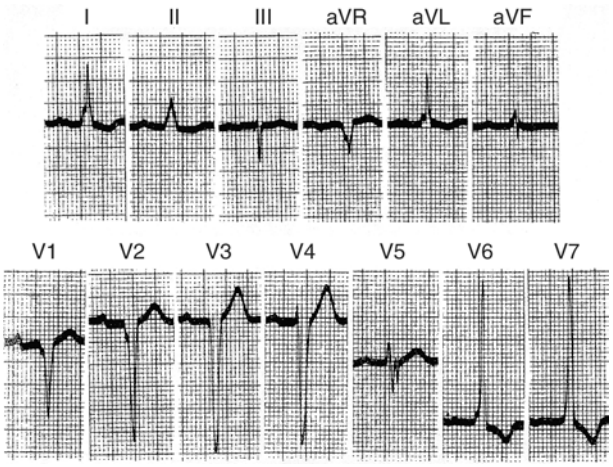


**Figure 9.** Bloc incomplet gauche (BIG) et hypertrophie ventriculaire gauche (HVG) : aux critères de bloc incomplet gauche s'associe une élévation de l'indice de Sokolow ; les troubles de la repolarisation étant mixtes (BIG et HVG).

## “ *Points importants*

- Rythme supraventriculaire avec un espace PR supérieur ou égal à 0,12 seconde.
- Élargissement de QRS compris entre 0,08 et 0,11 seconde.
- Temps d'apparition du sommet de R supérieur à 0,06 seconde.
- Morphologie de QRS particulière de V5 à V7 et D1 aVL avec un retard de la DI de 0,06 à 0,07 seconde.
- Absence d'onde Q en dérivation D1, aVL, et V5, V6 et empâtement ou crochetage du pied de la branche ascendante de R. L'aspect rsR' est plus rare.
- Repolarisation perturbée par un décalage inférieur de J et du segment RS-T et une onde T négative et asymétrique.
- Accessoirement : en précordiales droites, le complexe QRS est de type rS, qrS ou QS.
- L'axe de QRS est souvent normal. Quand il existe une forte déviation axiale gauche, un hémibloc antérieur gauche est associé.

des filets anastomotiques unissant les subdivisions entre elles, de l'existence plus ou moins nettement individualisée d'un faisceau centroseptal.

## Activation ventriculaire

Le retard ou l'interruption de l'influx dans une des subdivisions de la branche gauche entraîne un asynchronisme d'activation du ventricule gauche. [6] L'activation pariétale du ventricule gauche est également modifiée ; le myocarde dépendant du faisceau bloqué est activé avec retardement par l'intermédiaire du faisceau fonctionnel.

Un blocage du faisceau antéropostérieur dévie l'activation initiale par le faisceau postéro-inférieur. Les forces sont orientées normalement à droite comme normalement, mais en bas. Du faisceau antérosupérieur dépend la partie haute de la paroi antérieure du ventricule gauche ; son activation donne naissance à des forces orientées vers le haut. En cas de bloc fasciculaire antérieur, ces forces seront retardées et feront dévier vers le haut la partie moyenne et terminale de QRS.

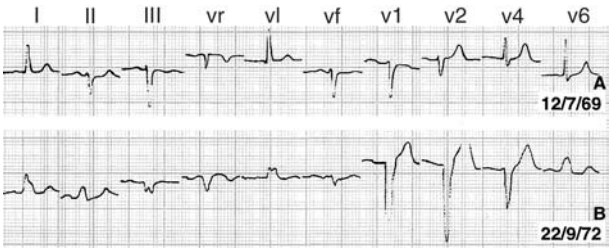


**Figure 10.** Bloc fasciculaire antérieur gauche (A) avec déviation axiale de QRS dans le plan frontal à -60°, onde q en aVL, retard d'apparition du sommet de R. Évolution quelques années plus tard (B) vers un bloc de branche gauche complet avec axe de QRS frontal normal.

Le bloc fasciculaire postérieur est plus rare, souvent lié à la présence d'une insuffisance coronaire. Cette rareté est due à une vascularisation double par le réseau coronarien droit et gauche, à sa structure plus courte et plus épaisse, à une division rapide en multiples fibres dès son émergence du tronc de la branche gauche, à sa situation dans la chambre de remplissage du ventricule gauche, moins turbulente que la chambre de chasse où se trouve situé le faisceau antérosupérieur. Dans le bloc fasciculaire postérieur, le faisceau antérosupérieur entraîne des forces orientées à gauche et en haut. Le faisceau postéro-inférieur est responsable de l'activation de la paroi postéro-inférieure et septale basse. Ceci provoque normalement des forces orientées en arrière en bas et à droite. En cas de bloc fasciculaire postérieur, ces forces retardées feront dévier QRS en arrière, en bas et à droite.

## Critères électrocardiographiques

La traduction électrocardiographique de ces hémiblocs est représentée essentiellement par une déviation axiale de QRS dans les dérivations frontales.

### Bloc fasciculaire antérieur (Fig. 10)

Au cours du bloc fasciculaire antérieur, la morphologie de la boucle QRS est caractéristique avec une rotation antihoraire de la majeure partie de la boucle. L'activité supérieure gauche est prédominante, à la fois en surface et en durée avec élévation du vecteur maximal spatial au-dessus de –10°. Ceci se traduit par plusieurs signes électriques :

- déviation de l'axe de QRS dans le plan frontal comprise entre –45 et –90°. Pour certains auteurs, une déviation axiale de -30° est admise. Ceci est un critère plus sensible, mais moins spécifique ;
- un aspect qR en dérivation D1, la présence de qR en aVl est plus controversée et rS en D2, D3, aVf ;
- la durée de QRS est normale ou peu allongée et toujours inférieure à 0,12 seconde ;
- la zone transitionnelle en précordiales est déviée souvent vers la gauche, avec diminution d'amplitude de R et la persistance d'ondes S en V5-V6. Cet aspect est lié au déplacement vers le haut des forces de QRS. En effet, l'axe des dérivations V5 et V6 n'est pas situé strictement dans le plan horizontal, mais est orienté à gauche et légèrement vers le bas. Ainsi, les forces terminales de QRS se projettent sur la portion négative de ces axes, provoquant des ondes négatives S amples en V5 et V6.

### Bloc fasciculaire postérieur [23] (Fig. 11)

Le bloc fasciculaire postérieur se manifeste par une morphologie particulière avec une boucle largement ouverte, en rotation horaire sur le plan frontal, antihoraire sur le plan horizontal. La déflexion initiale est inscrite en avant, à gauche et en haut ou horizontalement. L'activité prédominante est développée dans l'octant postérieur droit inférieur. Le vecteur maximal s'inscrit dans cet octant, et la surface spatiale qui s'y développe dépasse 45 % de la surface totale de QRS.

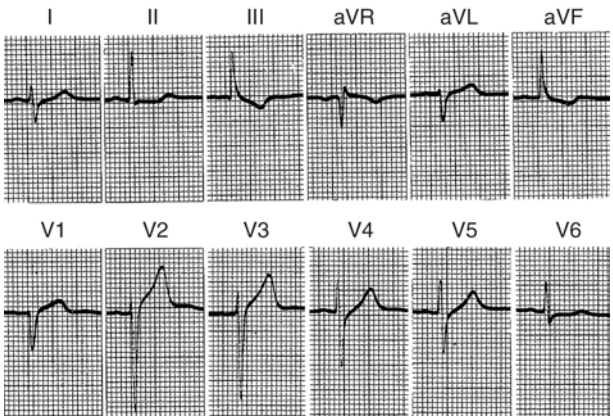


**Figure 11.** Bloc fasciculaire postérieur gauche ou hémibloc postérieur gauche.

Pour retenir le diagnostic de bloc fasciculaire postérieur, un ECG antérieur normal est logiquement nécessaire ainsi que l'élimination de toutes les causes susceptibles de provoquer une déviation axiale droite : hypertrophie ventriculaire droite, affections respiratoires chroniques, cœur vertical et infarctus latéral étendu.

Les critères sont :

- un axe de QRS dans le plan frontal compris entre +90° et +120° ;
- un aspect rS en dérivations D1 et aVl, associé à un aspect qR en D2, D3 et aVf, atteignant 0,04 seconde. Ceci, compte tenu de la déviation axiale droite de QRS, rend compte du voltage de RII supérieur à RIII et de l'aspect S1 Q3 ;
- une durée de QRS normale ou un peu allongée, mais inférieure à 0,12 seconde ;
- une zone transitionnelle souvent déplacée vers la gauche, provoquant un aspect RS en dérivations V5 et V6.

### Blocs fasciculaires et cardiopathies

#### Blocs fasciculaires et hypertrophie ventriculaire

**Bloc fasciculaire antérieur gauche et hypertrophie ventriculaire gauche.** Cette association est difficile à affirmer sauf s'il existe une déviation axiale gauche au-delà de –30°. Sur le vectocardiogramme, l'aspect de bloc fasciculaire est évident, avec une branche initiale en bas, tandis que la plus grande partie de la boucle se retourne vers le haut en rotation antihoraire. En cas d'hypertrophie ventriculaire gauche associée, il faut rechercher une augmentation du vecteur maximal spatial de QRS au-delà de 1,8 mV.

**Bloc fasciculaire antérieur gauche et hypertrophie ventriculaire droite.** Cette association entraîne une augmentation des forces terminales de QRS, situées dans l'octant postérieur droit supérieur, qui sont plus modérées en cas de bloc fasciculaire antérieur gauche isolé.

**Bloc fasciculaire postérieur gauche et hypertrophie ventriculaire gauche.** L'existence d'une déviation axiale droite en présence d'une hypertrophie ventriculaire gauche oriente vers le diagnostic de bloc fasciculaire gauche postérieur associé.

**Bloc fasciculaire postérieur gauche et hypertrophie ventriculaire droite.** Le diagnostic de l'association bloc fasciculaire postérieur et hypertrophie ventriculaire droite est impossible car les deux situations entraînent les mêmes modifications électriques.

#### Bloc fasciculaire et infarctus

Le bloc fasciculaire antérieur, identifié dans le plan frontal, ne pose guère de difficulté en cas d'association à un infarctus antérieur ou latéral, dont les signes apparaissent dans le plan horizontal. [24, 25] En revanche, en cas d'infarctus inférieur, sur les dérivations D2, D3, aVF, le diagnostic peut être très difficile. L'aspect habituel est QS ou qrS ou rS avec une onde R crochetée. Le vectocardiogramme peut aider au diagnostic en montrant dans le plan frontal le départ habituel de la boucle dans la nécrose inférieure, concave vers le haut et en rotation horaire, auquel succède la morphologie caractéristique du bloc fasciculaire antérieur gauche, avec rotation antihoraire et orientation supérieure.

### Bloc centroseptal [26]

Le concept de bloc centroseptal reste discuté ainsi que ses conséquences électrocardiographiques. Anatomiquement, il est admis qu'il existe une troisième subdivision de la branche gauche destinée à la partie moyenne du septum. Ceci entraîne des forces antérieures issues de la paroi antérieure basse du ventricule gauche. En cas de bloc centroseptal, ces forces antérieures retardées provoquent une orientation antérieure et gauche en rotation horaire de QRS dans le plan horizontal. Cet aspect de rotation horaire est un critère différentiel avec d'autres aspects de développement antérieur de QRS dans le plan horizontal, tels que la nécrose postérieure, ou la variante du normal, alors que l'hypertrophie ventriculaire droite comporte également une rotation horaire, mais une boucle développée en avant et à droite.

Cet aspect est habituellement décrit en association avec un autre trouble conductif, tel qu'un hémibloc antérieur gauche ou un BBD.

Sur l'électrocardiogramme, il existe une onde R très augmentée en V1 et V2, une onde S très diminuée ou absente, ou un aspect RR' en cas de BBD associé.

## ■ Bloc de branche bilatéral

Le terme de bloc de branche bilatéral ou « bibloc » désigne l'existence de troubles conductifs à la fois sur la branche droite et la branche gauche du faisceau de His (Fig. 12). Ces troubles conductifs peuvent être incomplets, intermittents ou de degrés différents sur la branche droite et les subdivisions de la branche gauche (Fig. 13). Lorsque le bloc est complet et permanent sur les deux branches, l'évolution se fait vers un bloc auriculoventriculaire complet.

Les blocs bifasciculaires associent un BBD avec un bloc sur une des subdivisions de la branche gauche.

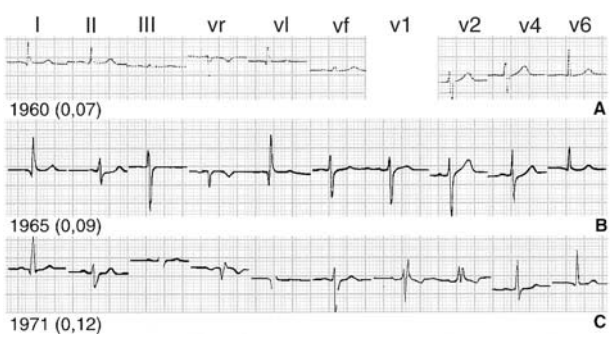


**Figure 12.** Enregistrements électrocardiographiques réalisés chez le même patient. Aspect normal de l'électrocardiogramme. Évolution vers un bloc fasciculaire antérieur gauche, puis vers un bloc de branche droite complet associé au bloc fasciculaire antérieur gauche. Les chiffres entre parenthèses représentent la durée de QRS.

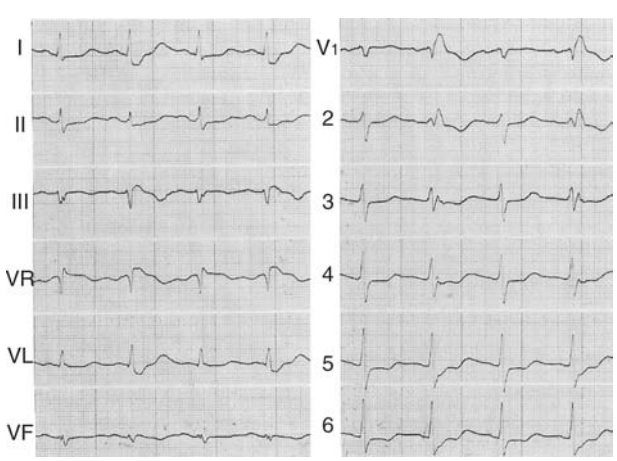


**Figure 13.** Bloc fasciculaire antérieur gauche (1er et 3e QRS) associé à un bloc de branche droite complet 2/1 (2e et 4e QRS).

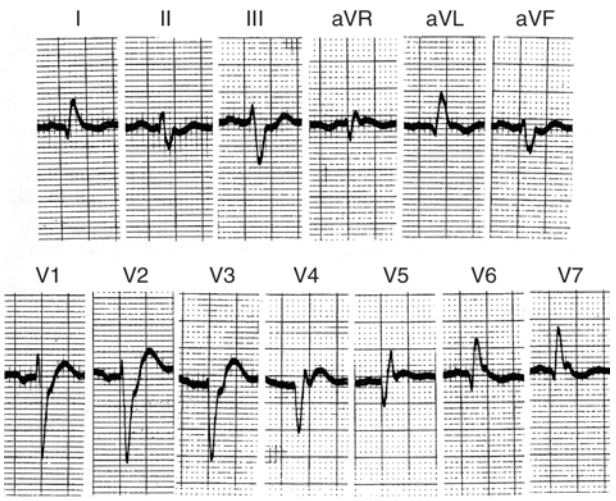


**Figure 14.** Bloc péri-infarctus : infarctus myocardique ondes Q V4-V7, q en D1, aVl ; lésion sous-épicardique V2-V5 et sous-endocardique V6, V7 mais retard d'apparition de la DI en V4-V7.

Les blocs trifasciculaires offrent huit combinaisons différentes de bloc, en fonction du type d'association entre la branche droite bloquée et le blocage d'une des deux subdivisions principales de la branche gauche. Ceci entraîne fréquemment un bloc auriculoventriculaire du premier ou du second degré. De ce fait, pour chaque trouble trifasciculaire, il est légitime de détailler chaque lésion (recommandations OMS/IFSC).

Les associations les plus fréquentes sont un BBD et un hémibloc antérieur gauche réalisant un aspect de BBD « atypique » et un BBD et hémibloc postérieur gauche réalisant un BBD de « type rare ».

Dans tous les cas, c'est l'enregistrement des potentiels hissiens qui permet de définir exactement les troubles.

# ■ Blocs distaux

## Bloc intraventriculaire

Un BIV se définit comme une prolongation de QRS au-delà de 0,11 seconde sans que les critères de BBD ou BBG puissent être satisfaits.

## Bloc focal ou pariétal

Ce terme désigne un trouble conductif correspondant au retard de l'activation d'une région localisée d'une paroi ventriculaire. Sur l'électrocardiogramme, ce diagnostic est évoqué devant des aspects de ralentissement d'une partie du ventriculogramme, souvent la partie terminale, parfois associés à des modifications de l'orientation des forces de QRS. Il s'agit d'un terme ancien, qui répond probablement dans un grand nombre de cas soit à des blocs fasciculaires, soit à des BIV non systématisés.

## Bloc péri-infarctus (Fig. 14)

Ce terme désigne un ralentissement de la partie terminale de QRS dans les dérivations où est enregistrée une onde Q de nécrose. L'orientation des vecteurs terminaux est également affectée, avec opposition spatiale entre les vecteurs initiaux et terminaux dépassant habituellement 150°.

# ■ Autres variétés de blocs

## Bloc déguisé

Ce terme définit l'association d'un BBD complet à un bloc fasciculaire gauche antérieur, avec pour certains un trouble conductif gauche associé qui pourrait être un bloc centroseptal. Les patients évoluent en général rapidement vers le bloc auriculoventriculaire complet.

Les critères électrocardiographiques sont dans le plan frontal un aspect évocateur de BBG avec en D1 un aspect R quasi exclusif avec une onde s très petite ou absente et dans le plan horizontal un aspect évoquant un BBD avec R exclusif ou RR'. Ces anomalies sont associées généralement à une déviation axiale droite très marquée dans le plan frontal, de l'ordre de –45 à –60° et une prolongation de la durée de QRS au-delà de 120 à 140 ms.

## Blocs de branche variables

### Bloc de branche gauche avec déviation axiale de QRS [27-29]

Un aspect de BBG peut s'accompagner d'un axe de QRS dans le plan frontal, soit normal, soit dévié à gauche, soit de façon plus rare dévié à droite. Les études anatomiques ont montré, en cas de déviation axiale de QRS, des lésions plus sévères hypertrophiques ou ischémiques que chez les patients porteurs de BBG avec axe normal.

L'aspect de BBG peut succéder à une déviation axiale gauche préexistante par bloc fasciculaire antérieur et dans de tels cas, l'apparition du BBG peut amener la normalisation de l'axe de QRS (Fig. 10) (suggérant alors que le bloc fasciculaire antérieur a été complété par un bloc fasciculaire postérieur) alors que chez d'autres patients, la déviation axiale persistera après l'apparition du BBG.

Cette déviation axiale peut être intermittente chez un même patient avec, alors que l'aspect de BBG est permanent, un axe de QRS, soit normal, soit dévié, en particulier à gauche (Fig. 15). Ce phénomène peut être spontané ou provoqué, par exemple par stimulation auriculaire prématurée (Fig. 16) ou par compression sinocarotidienne. Pour certains, le faisceau antérieur gauche participerait à l'activation ventriculaire dans le BBG avec axe normal, alors que le faisceau postérieur serait silencieux, d'où la possibilité d'un blocage additionnel du faisceau antérieur gauche entraînant la déviation axiale gauche. Pour d'autres, le bloc étant prédivisionnel, situé avant la division de la branche gauche, l'activation pourrait atteindre par voie transseptale les subdivisions de la branche gauche qui concourraient à l'activation ventriculaire mais pourraient être le siège de troubles conductifs surajoutés, divisionnels, à la traduction électrocardiographique variable en fonction de leur période réfractaire et des lésions propres à chacune d'elles.

L'interprétation actuelle est basée sur la notion de retard de conduction qui peut ne pas être un blocage complet, même si la durée de QRS est supérieure à 120 ms, et de dissociation longitudinale du faisceau de His. [28, 30] Ainsi, le retard d'activation du ventricule gauche n'exclut pas que la branche gauche puisse concourir à l'activation ventriculaire, et que ses subdivisions puissent être le siège de troubles conductifs variables additionnels.

### Bloc de branche et test d'effort [24, 31, 32]

Deux mécanismes peuvent induire un bloc de branche lors d'une épreuve d'effort (Fig. 17) : la tachycardie (bloc fréquence-dépendant) ou l'ischémie. De ce fait, un bloc de branche durant une épreuve d'effort n'implique pas obligatoirement la présence de lésions coronariennes angiographiquement patente.

La présence d'un BBD préexistant rend difficile l'interprétation du test d'effort. [33] En fait, selon plusieurs études, les modifications de ST-T sont peu sensibles, mais très spécifiques en cas de BBD préexistant.

## Blocs de branche intermittent

Certains blocs sont dépendants de la fréquence cardiaque, soit tachycardie-dépendants, soit bradycardie-dépendants. [6, 34, 35]

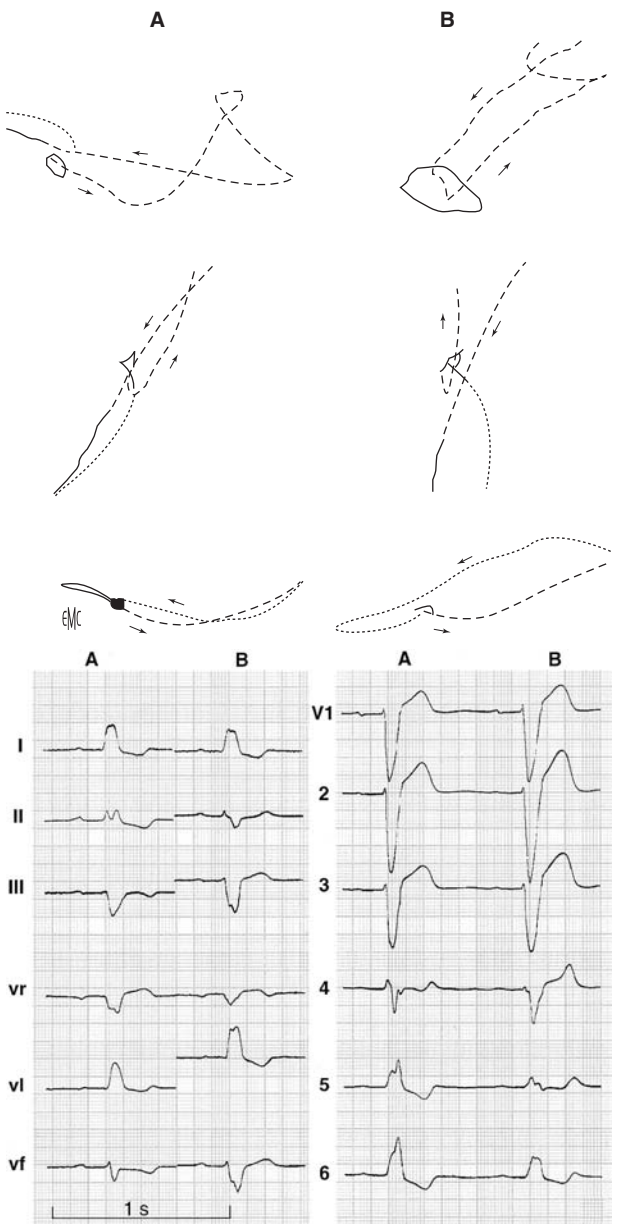


**Figure 15.** Alternance, chez un même patient, de bloc de branche gauche avec (B) et sans (A) déviation axiale gauche de QRS dans le plan frontal.

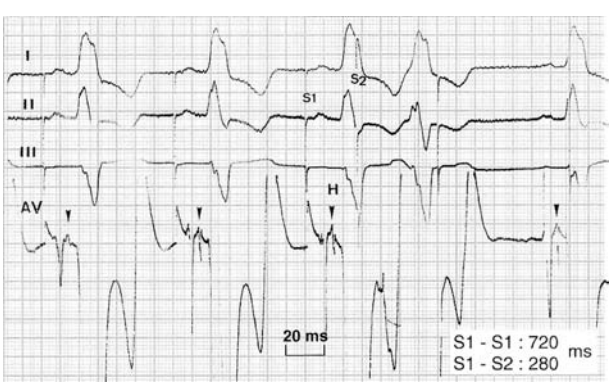


**Figure 16.** Stimulation auriculaire prématurée entraînant une déviation axiale de QRS sur un bloc de branche gauche complet permanent. S1-S1 : cycle de base ; S1-S2 : couplage de l'extrasystole auriculaire provoquée suivie d'un QRS en déviation axiale gauche.

## Blocs tachycardie-dépendants (Fig. 18, 19)

Les blocs tachycardie-dépendants, ou « blocs en phase 3 », [36] sont liés, soit à la prématurité de l'influx qui rencontre une

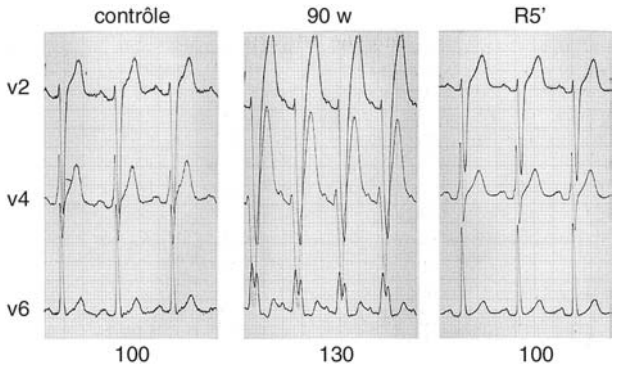


**Figure 17.** Bloc de branche gauche d'effort. Enregistrement en dérivations précordiales montrant l'apparition du bloc de branche au cours de l'épreuve et sa régression à la période de récupération. On peut discuter le rôle respectif d'une ischémie et de l'augmentation de la fréquence.

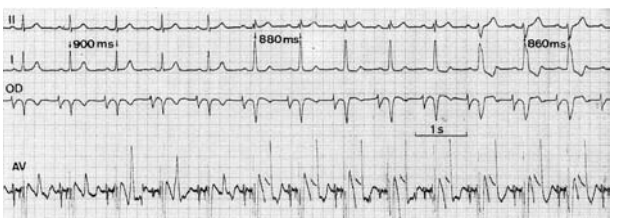


**Figure 18.** Bloc de branche fréquence-dépendant « en phase 3 ». En fonction du cycle cardiaque, on observe, soit un ventriculogramme normal, soit un bloc de branche gauche incomplet, soit un bloc de branche gauche complet.

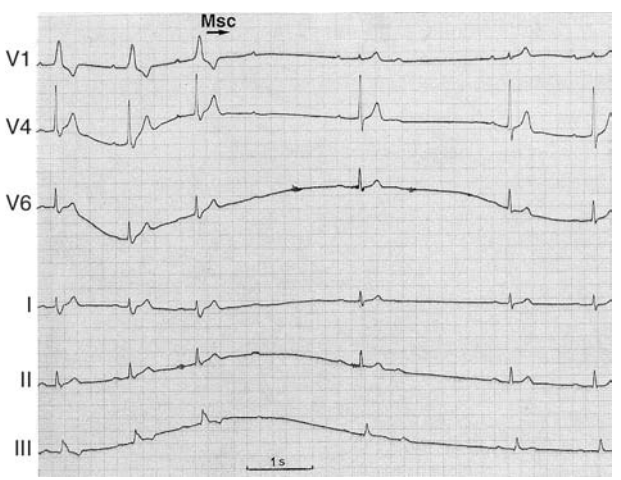


**Figure 19.** Bloc de branche droite tachycardie-dépendant, disparaissant après massage sinocarotidien (Msc). À la suite du massage, on observe un auriculogramme bloqué, puis la reprise d'une conduction auriculoventriculaire normale avec un bloc auriculoventriculaire du premier degré et des QRS fins.

période réfractaire normale, soit à une prolongation anormale de la période réfractaire. La première condition correspond au bloc de branche fonctionnel ou aberration, comme après une extrasystole ou une tachycardie supraventriculaire. Ce type de bloc est plus souvent un BBD qu'un BBG. La prolongation de la période réfractaire peut être le résultat d'une accumulation extracellulaire de potassium ou de modifications des propriétés passives de la membrane cellulaire. Dans les cellules partiellement dépolarisées, la conduction est ralentie et s'accompagne d'une prolongation de la période réfractaire.

## Bloc bradycardie-dépendant (Fig. 20)

Le bloc bradycardie-dépendant ou « bloc paradoxal » ou « en phase 4 » est le plus souvent de type gauche. Les cellules lésées développent une dépolarisation diastolique lente, et un influx

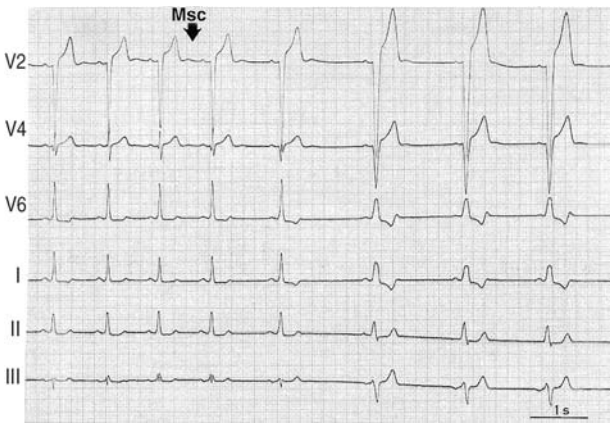


**Figure 20.** Bloc de branche gauche bradycardie-dépendant « en phase 4 » sous l'effet du massage sinocarotidien (MSC). Au début de l'enregistrement, bloc de branche gauche incomplet avec QRS à 0,10 seconde. Après MSC, bloc de branche gauche complet avec QRS 0,12 seconde.

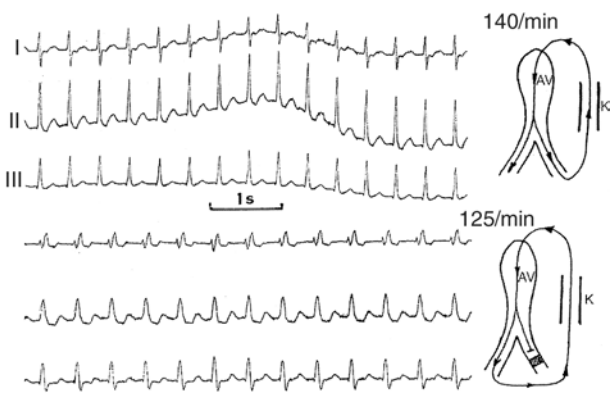


**Figure 21.** Bloc de branche gauche ralentisseur au cours d'une tachycardie jonctionnelle auriculoventriculaire par voie accessoire unidirectionnelle rétrograde homolatérale. En QRS fins, la tachycardie emprunte la branche gauche en antérograde, la tachycardie est à 140/min. Lorsque la branche gauche est bloquée, la tachycardie emprunte la branche droite, allongeant le circuit de la tachycardie qui se ralentit à 125/min.

tardif survenant sur un potentiel transmembranaire insuffisamment négatif donnera lieu à une réponse lente, non propagée.

### Bloc par conduction rétrograde cachée

Ce type de bloc intermittent est lié à l'existence d'une conduction rétrograde cachée sur la branche bloquée, susceptible de maintenir l'état réfractaire de cette branche, jusqu'à ce qu'un influx prématuré (extrasystole), en envahissant la branche bloquée avant que la conduction rétrograde n'ait eu le temps de l'atteindre, vienne remettre à zéro l'ensemble du système.

D'autres mécanismes électrophysiologiques sont invoqués à l'origine du caractère intermittent d'un bloc, tels que la conduction supernormale ou le phénomène de Wedensky. [37]

## Bloc de branche ralentisseur

Au cours des tachycardies par réentrée jonctionnelle, la survenue d'un bloc de branche est fréquemment observée de façon transitoire en début d'accès, la morphologie habituelle de QRS se rétablissant généralement après quelques secondes, rarement davantage. L'allongement du cycle de la tachycardie lorsque le bloc est présent implique l'existence d'une voie de conduction accessoire participant en rétrograde au circuit de la tachycardie, située à distance du septum, du côté de la branche bloquée (Fig. 21). L'excitation doit en effet, du fait de la branche bloquée du côté de la voie accessoire, emprunter en antérograde l'autre branche, ce qui a pour effet d'allonger le circuit et par là le cycle de la tachycardie.

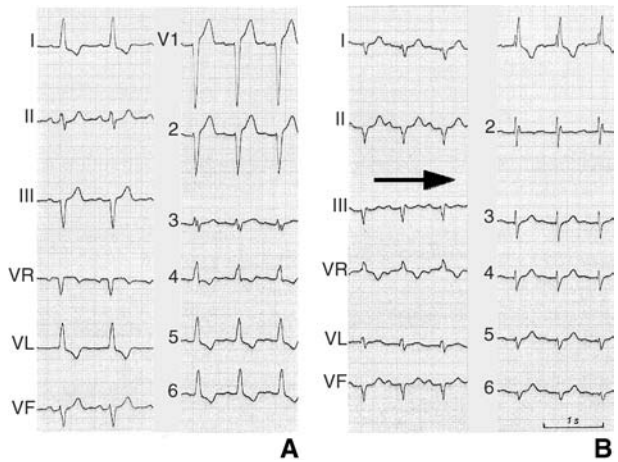


**Figure 22.** Bloc de branche alternant. Enregistrement chez le même patient, à quelques jours d'intervalle, soit d'un bloc de branche gauche complet (A) soit d'un bloc de branche droite complet (B). On note, en bloc de branche droite, un intervalle PR allongé à 240 ms et une déviation axiale droite extrême.

## Bloc de branche alternant

La présence d'un bloc de branche alternant implique une atteinte des deux branches et du tronc du faisceau de His avec un certain degré d'instabilité du système His-Purkinje. Cette alternative droite – gauche peut être observée, soit d'un battement à l'autre, soit d'un jour à un autre (Fig. 22). Sa présence s'associe à un risque élevé de bloc auriculoventriculaire. L'intervalle HV est presque toujours allongé et dans les cas typiques varie avec le type de bloc. Il dépasse souvent 100 ms.

# ■ Pronostic des blocs de branche

## Bloc de branche et risque de bloc auriculoventriculaire

L'évolution vers un bloc auriculoventriculaire [38-40] des blocs de branche est évaluée de 2 % par an chez les patients asymptomatiques, à 6 % par an chez les patients affectés de syncopes ou de malaises neurologiques brefs.

Les données de l'exploration électrophysiologique endocavitaire [41, 42] réalisée en présence de syncopes inexpliquées peuvent permettre de définir le risque, par la mesure de l'intervalle HV et de l'importance de son allongement, témoin de la conduction du système trifasciculaire.

Chez des patients asymptomatiques :

- une durée de 100 ms est considérée comme ayant une très bonne valeur prédictive avec un risque d'apparition d'un bloc auriculoventriculaire à 30 mois de 25 % ;
- si l'intervalle HV atteint 70 ms, le taux d'apparition de bloc auriculoventriculaire dans les 30 mois est de 12 % ;
- il est de 3,5 % en cas de HV inférieur à 70 ms.

Chez des patients symptomatiques, le risque est plus élevé, justifiant pour certains la mise en place d'un stimulateur en cas de syncopes chez des patients porteurs de bloc de branche si HV dépasse 70 ms.

Des épreuves pharmacologiques peuvent améliorer la sensibilité (ajmaline) (Fig. 23) (ou du procaïnamide). Elles permettent de démasquer une fragilité du système de conduction mettant en évidence plusieurs paramètres : apparition de l'intervalle de base, intervalle HV atteignant 100 ms, apparition d'un bloc auriculoventriculaire du second ou du troisième degré.

La stimulation auriculaire de fréquence croissante ou programmée a une très bonne valeur prédictive de bloc auriculoventriculaire quand elle entraîne un bloc auriculoventriculaire du second degré de siège infrahissien pour des cycles de stimulation supérieurs à 400 ms. La mesure de la période réfractaire du système His-Purkinje par stimulation auriculaire

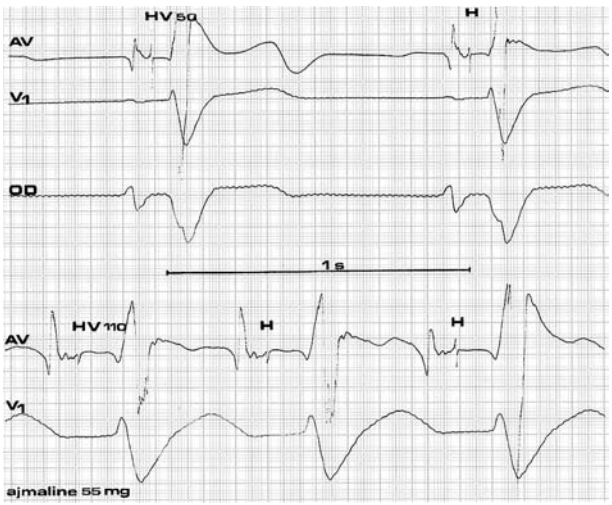


**Figure 23.** Bloc de branche gauche complet. Majoration de 50 à 110 ms de l'intervalle HV sous ajmaline, témoignant d'une altération probable de la conduction dans l'ensemble du système de conduction intraventriculaire.

programmée couplée à l'injection d'atropine (qui permet cette mesure en améliorant la conduction intranodale) a été également proposée.

L'exploration électrophysiologique chez des patients symptomatiques porteurs de bloc de branche peut permettre de révéler d'autres anomalies, telles qu'une dysfonction sinusale ou une tachycardie ventriculaire inductible.

## Bloc de branche et risque de cardiopathie

De grandes études épidémiologiques, telles que l'enquête de Framingham [1, 2] et l'étude de Reykjavik, [3, 4] ont permis d'établir certains caractères pronostiques des blocs de branche. [8] Ceux-ci précèdent en général de plusieurs années l'apparition d'une cardiopathie.

Chez les sujets jeunes, indemnes d'anomalie cardiovasculaire, la prévalence du bloc de branche est faible, le BBD étant un peu plus fréquent. Seule la présence d'un BBG semble avoir une incidence sur la survenue d'une hypertension artérielle, d'une maladie coronaire et sur une mortalité cardiaque ultérieure plus élevée qu'en cas de BBD.

Indépendamment d'autres facteurs de risque comme l'âge, le diabète, l'hypertension artérielle, un bloc de branche est un facteur de risque pour l'apparition ultérieure d'une coronaropathie ou d'une insuffisance cardiaque, notamment chez la femme. Seule une minorité (10 % des BBG et 20 % des BBD) reste indemne d'anomalies cardiovasculaires dans les années qui suivent l'apparition du bloc. Lorsque le BBD est associé à un bloc fasciculaire antérieur, le risque d'hypertension, cardiomégalie et maladie coronaire rejoint celui attaché au BBG, alors que le risque cardiovasculaire est nettement moindre pour le BBD isolé, en particulier chez l'homme. Le pronostic du BBG est plus péjoratif que celui du BBD en termes de cardiomégalie, hypertension, maladie coronaire et insuffisance cardiaque. [1, 2]

L'apparition d'un bloc peut précéder :

- une cardiopathie ischémique dans 30 % des cas lors d'un BBG et dans 20 % des cas lors d'un BBD. Au cours des coronaropathies chroniques, un BBG s'accompagne le plus souvent de lésions vasculaires diffuses et d'anomalies étendues de la cinétique ventriculaire gauche. Le risque vital se trouve multiplié par 5 (multiplié par 2 pour le BBD) ; [25]
- une insuffisance cardiaque apparaît chez près de 20 % des patients porteurs de BBG, alors que cette incidence est deux fois moindre en cas de BBD.

## Bloc de branche et infarctus du myocarde

À la phase aiguë d'un infarctus du myocarde, [43-45] la présence d'un bloc de branche préexistant ou sa survenue au stade aigu s'accompagne d'une mortalité accrue par insuffisance cardiaque (risque identique du BBD et du BBG) et à 1 an pour les survivants, surtout lorsqu'il s'agit d'un BBG. En l'absence d'insuffisance cardiaque, le pronostic des patients avec BBD rejoint celui des patients sans bloc de branche. [46]

## Bloc de branche et chirurgie coronarienne

La valeur pronostique d'un bloc de branche après chirurgie coronarienne, [47] observée dans près de 50 % des cas, est incertaine.

## Bloc de branche et reperfusion

La présence d'un bloc de branche à la phase aiguë d'un infarctus du myocarde est un témoin péjoratif et compromet le succès primaire d'une reperfusion par angioplastie ou thrombolyse. [48-50]

## Bloc de branche et mortalité cardiaque [51]

La mortalité cardiaque dans les 10 ans suivant l'apparition du bloc est trois à quatre fois celle de la population générale indemne de bloc. Chez l'homme uniquement, le BBG comporte un risque de mortalité cardiaque supérieur au BBD. Ce risque est souvent associé à d'autres anomalies cardiovasculaires.

## Bloc de branche et mort subite [28]

L'existence d'un BBG s'accompagne d'un risque 10 fois supérieur de mort subite. La mort subite peut être liée à un bloc auriculoventriculaire, une tachycardie ventriculaire ou une fibrillation. Les patients porteurs de bloc de branche avec syncopes doivent bénéficier d'une stimulation ventriculaire programmée à la recherche d'un trouble du rythme ventriculaire grave.

# ■ Références


[1] Schneider JF, Thomas HE, McNamara PM. Clinical-electrocardiographic correlates of newly acquired left bundle branch block: the Framingham study. *Am J Cardiol* 1985;**55**:1332-8.

[2] Schneider JF, Thomas HE, Sorlie P, Kreger BE, Kannel WB, McNamara PM. Comparative features of newly acquired right and left bundle branch block in the general population: the Framingham study. *Am J Cardiol* 1981;**47**:931-40.

[3] Hardarson T, Arnason A, Eliasson GJ, Palsson K, Eyjolfsson K, Sigfusson N. Left bundle branch block: prevalence, incidence, follow-up and outcome. *Eur Heart J* 1987;**8**:1075-9.

[4] Thrainsdottir IS, Hardarson T, Thorgeirsson G, Sigvaldalson H. The epidemiology of right bundle branch block and its association with cardiovascular morbidity-the Reykjavik study. *Eur Heart J* 1993;**14**: 1590-6.

[5] Brechenmacher C. Anatomie et histologie des voies de conduction. In: *Les troubles du rythme cardiaque*. Groupe de rythmologie de la Société française de cardiologie. Paris: Roussel Éditeur; 1993.

[6] Rosenbaum MB, Lazzari JO, Elizari MV. The role of phase 3 and phase 4 block in clinical electrocardiography. In: Wellens HJ, Lie KI, Janse MJ, editors. *The conduction system of the heart: structure, function and clinical implication*. Philadelphia: Lea and Febiger; 1976. p. 126-42.

[7] Lev M, Unger PN, Rosen KM, Bharati S. The anatomic substrate of complete left bundle branch block. *Circulation* 1974;**50**:479-86.

[8] Liao Y, Emidy LA, Dyer A, Hewitt JS, Shekelle RB, Paul O, et al. Characteristics and prognosis of incomplete right bundle branch block: an epidemiologic study. *J Am Coll Cardiol* 1986;**7**:492-9.

[9] Willems JI, Robles de Medina EO, Bernard R, Coumel P, Fisch C, Krikler D, et al. Criteria for intraventricular conduction disturbances and pre-excitation. *J Am Coll Cardiol* 1985;**5**:1261-75.

[10] Flowers NC. Left bundle branch block: a continuously evolving concept. *J Am Coll Cardiol* 1987;**9**:684-97.

[11] Vassalo JA, Cassidy DM, Marchlinski FE. Endocardial activation of left bundle branch block. *Circulation* 1984;**69**:914-20.

[12] Vassalo JA, Cassidy DM, Miller JM, Buxton AE, Marchlinski FE, Josephson ME. Left ventricular endocardial activation during right ventricular pacing: effect of underlying heart disease. *J Am Coll Cardiol* 1986;**7**:1228-33.